

КЛОБЕТАЗОЛА ПРОПИОНАТ (ДЕРМОВЕЙТ) — НОВЫЕ ВОЗМОЖНОСТИ В ТЕРАПИИ ДЕРМАТОЗОВ

А.Н. ХЛЕБНИКОВА

Clobetasol propionate (Dermovate) gives new opportunities in the treatment of dermatoses

A.N. KHLEBNIKOVA

Об авторе:

А.Н. Хлебникова — профессор кафедры кожных и венерических болезней ФППОВ, I МГМУ им. И.М. Сеченова, д.м.н.

Приводится обзор литературы, посвященной изучению эффективности и безопасности «очень сильного» топического кортикостероида — клобетазола пропионата (Дермовейта). По силе действия и эффективности при стероидочувствительных дерматозах он превосходит большинство наружных глюкокортикоидов. Препарат имеет несколько лекарственных форм, которые удобны в применении при различных локализациях. Является препаратом выбора в лечении псориаза среднего и тяжелого течения. Эффективен в терапии широкого спектра торпидных и резистентных к другим лекарственным средствам дерматозов. При рациональном использовании безопасен. Развитие серьезных осложнений возможно при длительном применении в очень высоких дозах.

Ключевые слова: клобетазола пропионат, Дермовейт, мазь, крем, псориаз, эффективность, безопасность.

The author provides a review of literature covering studies of the efficacy and safety of a very powerful topical corticosteroid — clobetasol propionate (Dermovate). It surpasses most topical glucocorticoids by its action and efficacy for steroid-responsive dermatoses. The drug has several forms convenient for use for different localizations. It is a drug of choice for medium and severe psoriasis. It is efficient in treatment of a wide range of torpid dermatoses as well as dermatoses resistant to other topical drugs. This drug is safe under the condition of its reasonable administration. The development of serious complications is possible only in case of long-term administration of extremely high doses.

Key words: clobetasol propionate, Dermovate, ointment, cream, psoriasis, efficacy, safety.

Лидирующее место в лечении большинства острых и хронических дерматозов в настоящее время занимают топические кортикостероиды (ТКС), благодаря выраженному противовоспалительному, противоаллергическому, иммуносупрессивному, антипролиферативному действию. Впервые они были использованы в клинической практике в начале 50-х годов XX века. Первым для наружной терапии дерматозов применили гидрокортизон, который оказался значительно более эффективным по сравнению с традиционно используемыми средствами [1]. Однако интерес к нему в дальнейшем постепенно снизился из-за отсутствия достаточного терапевтического эффекта при выраженных кожных изменениях. В дальнейшем было синтезировано большое число новых препаратов, которые значительно отличались от гидрокортизона по силе действия. Наиболее удачной модификацией стероидов оказалось включение в молекулу одного или двух атомов галогенов (фтора или хлора), что во много раз повысило противовоспалительную активность [2]. Традиционную силу воздействия ТКС определяют по сосудосужи-

вающему тесту, т. е. по способности лекарственного средства вызывать побледнение кожных покровов, которое коррелирует с терапевтической эффективностью препарата [3, 4]. В настоящее время предложено несколько классификаций ТКС, в которых они сгруппированы в зависимости от силы действия. В США принята классификация, включающая семь групп — от «очень сильных» до «очень слабых» ТКС; Европейская классификация содержит четыре класса ТКС: «слабые», «средней силы», «сильные» и «очень сильные» [5, 6]. Особый интерес исследователей привлекают ТКС, относящиеся к классу «очень сильных», которые по эффективности использования при стероидочувствительных дерматозах значительно превосходят все остальные средства [7]. Усиление активности ТКС особенно при их нерациональном применении сопровождается повышением риска развития системных и местных побочных эффектов [8]. Поэтому очень важным для врача является правильный выбор в зависимости от конкретной клинической ситуации адекватного наружного лекарственного средства, обладающего наибольшей эффективностью, и реальная оценка возможности развития нежелательных побочных явлений. В Российской Федерации зарегистрирован только один ТКС, обладающий очень сильной активностью, — клобетазола пропио-

нат [6]. Он появился за рубежом в 70-х годах прошлого века и до настоящего времени занимает лидирующие позиции в лечении ряда нозологий [9, 10]. Механизм его действия основан на подавлении роста, дифференцировки и функциональной активности различных клеток, продукции цитокинов, благодаря чему клобетазол необычайно активен при аллергических, пролиферативных, аутоиммунных заболеваниях [11]. Тем не менее его высокая сила, особенно при нерациональном использовании, сопровождается рядом побочных эффектов [12]. Благодаря своим свойствам клобетазола пропионат открывает новые возможности в лечении дерматозов, поэтому важно понимать — «когда и почему» необходимо в клинической практике отдавать ему предпочтение.

Клобетазола пропионат — сила и механизм действия

Клобетазол-17-пропионат является аналогом преднизолонa с молекулярной массой 467 и химической формулой C₂₅H₃₂O₅ClF (см. рисунок) [13]. При создании клобетазола был использован ряд трансформаций молекулы, значительно повысивших ее активность: прежде всего введение фтора в положение С9, метилирование в положении С16 и этерификация в положении С17 [14].

Структура молекулы клобетазол-17-пропионата определяет его высокую активность [14]. Стандартным тестом для определения силы топического стероида является способность его индуцировать вазоконстрикцию [3]. Сосудосуживающий эффект, который коррелирует с терапевтической активностью препарата, положен в основу Европейской классификации топических кортикостероидов и классификации, предложенной Американской академией дерматологии [5]. В обеих классификациях клобетазола пропионат в виде мази и крема включен в группу «очень сильных». По способности вызывать сосудосуживающий эффект клобетазола пропионат в 1800 раз превосходит гидрокортизон [15]. Кроме того, у 16 здоровых добровольцев было показано значительное преобладание среднего индекса вазоконстрикции при нанесении клобетазола пропио-

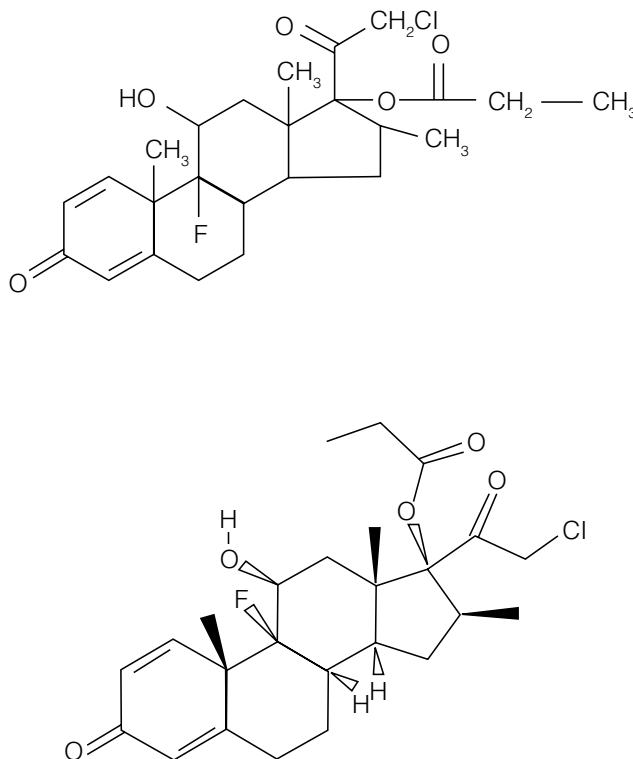


Рис. Химическая формула клобетазола пропионата

ната по сравнению с бетаметазона дипропионатом, включенным в группу «очень сильных» ТКС, флюоцинонидом и бетаметазона валератом, которые рассматривают как «сильные» (табл. 1) [13]. Сосудосуживающий эффект клобетазола пропионата через 12 ч. после свободного нанесения был сопоставим с действием «сильного» топического стероида триамцинолона ацетонида, нанесенного под окклюзию [16]. Окклюзионное использование клобетазола пропионата индуцировало более сильную вазоконстрикцию по сравнению с аналогичным нанесением триамцинолона ацетонида [16]. Значительное его влияние на дермальную васкуляризацию было под-

Таблица 1

Активность ТКС, определенная по степени вазоконстрикции

Лекарственное средство	Лекарственная форма	Активность ТКС согласно Американской классификации	Средний индекс вазоконстрикции (шкала от 1 до 4)
Клобетазола пропионат	Мазь	«Очень сильный» (класс I)	3,40
Бетаметазона дипропионат	Мазь	«Очень сильный» (класс I)	3,12
Флюоцинонид	Мазь	«Сильный» (класс II)	2,57
Бетаметазона валерат	Мазь	«Сильный» (класс III)	2,52

Примечание. Клобетазола пропионат активнее бетаметазона дипропионата (p = 0,01), флюоцинонида (p = 0,001), бетаметазона валерата (p = 0,001).

тверждено современными объективными методами. Выраженное снижение циркуляции в сосудах дермы зарегистрировано с помощью лазерной доплерографии при нанесении 0,05 и 0,5 мг/мл клобетазола пропионата по сравнению с плацебо [17]. Изменение электрического сопротивления в исследуемой коже также подтвердило значительное уменьшение кровотока [17].

Глюкокортикоиды обладают противовоспалительной, иммуносупрессивной и антимитотической активностью. Они влияют на рост, дифференцировку и функцию лимфоцитов, ингибируют продукцию цитокинов, супрессируют фибробласты, клетки Лангерганса и эндотелиальные клетки, ингибируют лейкоциты, митотическую активность кератиноцитов [18]. Базальные кератиноциты и клетки Лангерганса, значительно экспрессирующие глюкокортикоидные рецепторы, являются главными мишенями для кортикостероидов в эпидермисе [19, 20]. В результате диффузии глюкокортикоиды проникают через клеточную мембрану в цитоплазму, где взаимодействуют с глюкокортикоидными рецепторами альфа. Затем активированный комплекс рецептор — глюкокортикоид перемещается в ядро и связывается с чувствительным элементом ДНК, усиливая процессы транскрипции генов и синтез белков, вызывающих противовоспалительный эффект (липокортин-1, антагониста рецепторов интерлейкина-1, нейтральной эндопептидазы и пр.). Это так называемый геномный эффект, или трансактивация [21]. За счет трансрепрессии, проявляющейся в результате взаимодействия комплекса рецептор — глюкокортикоид с факторами транскрипции, активирующимися под влиянием медиаторов воспаления, уменьшается образование провоспалительных цитокинов (интерлейкинов-1—6, 9, 11, фактора некроза опухоли альфа, фосфолипазы A_2 , молекул адгезии и пр.) [21, 22]. Существует предположение, что побочные эффекты глюкокортикоидов обусловлены преимущественно трансактивацией генов [21].

Механизм действия клобетазола пропионата был изучен в эксперименте. Его внегеномный эффект исследовали *in vitro* на культуре клеток крови в сравнении с другими ТКС [23]. Количественно определить внегеномный механизм кортикостероидов возможно при оценке изменений параметров клеточного обмена мононуклеаров [24]. В результате исследования было показано, что клобетазола пропионат в незначительной концентрации обладает более выраженным внегеномным потенциалом, чем бетаметазон и дексаметазон [23]. Изменение продукции интерлейкина-6, который играет важную роль в иммунном ответе и в острой фазе аллергического воспаления, позволило показать выраженное геномное действие клобетазола пропионата в низких концентрациях в сравнении с бетаметазоном и дексаметазоном [23]. Экспериментальные ис-

следования показали, что клобетазола пропионат в значительно меньших концентрациях обладает более выраженной по сравнению с другими наружными кортикостероидами силой действия [23]. Это может быть объяснено прежде всего структурой его молекулы, в том числе этерификацией в позиции 17 альфа, приводящей к высокой тропности к глюкокортикоидному рецептору альфа, и значительной липофильностью клобетазола пропионата, способствующей лучшей диффузии и встраиванию в биологические мембраны [25].

Эффективность клобетазола пропионата в терапии псориаза

Применение клобетазола пропионата в клинической практике началось в 1973 г., первоначально его использовали для кратковременного лечения воспалительных зудящих стероидочувствительных дерматозов умеренной и тяжелой степени течения [9]. В дальнейшем спектр применения значительно расширился, но все-таки большая часть исследований посвящена изучению его эффективности при лечении псориаза. Проводили сравнительное изучение эффективности клобетазола пропионата с другими ТКС, оценивали возможность применения интермиттирующих методик, эффективность и преимущества различных лекарственных форм [26—30].

ТКС являются одним из основных средств наружной терапии псориаза. Среди 650 опрошенных больных псориазом 79% получали наружную стероидную терапию препаратами различной силы действия, при этом 46% больных использовали «очень сильные» ТКС [31]. Клобетазола пропионат рекомендовал себя как высокоэффективное средство в лечении псориаза умеренной и тяжелой степени течения, резистентного к другим топическим стероидам [13]. В настоящее время в США он остается, несмотря на появление новых лекарственных средств, препаратом выбора наружного лечения псориаза [10].

При лечении псориаза клобетазола пропионат значительно превосходил по эффективности «сильные» ТКС (II и III классы по Американской классификации). После 2 нед. лечения кремом клобетазола пропионата отмечался регресс кожных высыпаний на 75% у 42,9% больных, тогда как в группе пациентов, использовавших наружно хальцинонид крем (II класс), такой эффект имел место только у 15,8% ($p < 0,001$) [32]. Через 2 нед. после окончания лечения рецидив наблюдали у 62,9% пациентов, получавших лечение хальцинонидом, и только у 3,2% пациентов, использовавших клобетазола пропионат [32]. Значительный эффект от применения мази и крема клобетазола пропионата в течение 2 нед. был зарегистрирован у 95 и 66% больных соответственно, эффективность мази и крема флюоцинонид (II класс) составила 64 и 46% соответственно ($p < 0,05$) [26]. Через неделю после лечения достигнутый эффект сохранялся у 89% больных, получавших

клубетазола пропионат, и только у 41% больных, использовавших флюоцинонид ($p \leq 0,001$) [26]. При сравнении мази клубетазола пропионата и бетаметазона валерата (III класс) было установлено, что ремиссия в первой группе пациентов была на 1—2 нед. продолжительнее [33].

Наибольший интерес представляют сравнительные исследования эффективности при псориазе «очень сильных» ТКС. Так, L. Gir и A. Hamfelt изучали эффективность клубетазола пропионата и бетаметазона дипропионата в виде мази [34]. В конце двухнедельного исследования при аппликации препаратов 2 раза в день они отметили сопоставимую эффективность исследованных средств. В другом исследовании после 2 нед. применения клубетазола пропионата и бетаметазона дипропионата улучшение более чем на 75% было зарегистрировано у 70 и 50% больных соответственно ($p < 0,001$) [35]. У пациентов, применявших клубетазола пропионат, наблюдался более стойкий терапевтический эффект. Рецидивирование процесса было отмечено при одинаковых сроках наблюдения у 41 из 72 пациентов группы бетаметазона дипропионат и только у 7 из 72 пациентов группы клубетазола пропионат [35].

Наиболее распространенная методика лечения псориаза мазью и кремом клубетазола пропионата заключается в аппликациях 2 раза в день ежедневно в течение 2 нед. Суммарная доза препарата не должна превышать 50 г в неделю. Повторение таких курсов лечения через 1 нед. отдыха позволяло в конце третьего курса добиться практически полной клинической ремиссии у 67% больных псориазом умеренной и тяжелой степени [13].

При лечении псориаза широко используются различные варианты светолечения. Использование клубетазола пропионата в качестве дополнительной терапии в сочетании с фототерапией значительно улучшало результаты лечения. Совместное применение крема клубетазола пропионата и УФ-излучения было более эффективным по сравнению с лечением увлажняющим средством и фототерапией [36]. Аппликации мази клубетазола 2 раза в день в течение 1 нед. до проведения ПУВА-терапии позволило снизить среднее число сеансов ПУВА до 7,2, тогда как в группе пациентов, использовавших до лечения увлажняющее средство, этот показатель составил 13,5 [37].

Интермиттирующие методики терапии псориаза

В настоящее время предложены интермиттирующие методики, позволяющие снизить стероидную нагрузку, продлить по времени ремиссию, свести к минимуму риск нежелательных явлений. L.C.A. Van der Harst и соавт. при ежедневном использовании клубетазола в терапии псориаза в течение 3 нед. отметили сопоставимую эффективность данной методики в сравнении с применением препарата 3 раза в неделю [38]. Напротив, другие иссле-

дователи отмечали, что ежедневное использование клубетазола дает лучший результат по сравнению с интермиттирующими методами. В сравнительном исследовании различных режимов аппликаций клубетазола пациенты первой группы наносили мазь или крем 2 раза в день ежедневно в течение 2 нед., пациенты второй и третьей групп — в 1, 4, 8, 9, 12 и 14-й дни, при этом пациенты второй группы 2 раза в день наносили крем, а пациенты третьей группы 3 раза в день наносили мазь [29]. По окончании лечения было констатировано, что полная ремиссия достигнута в первой группе у 94% больных, во второй и третьей группах — у 59 и 75% соответственно [29]. Интермиттирующая методика аппликациями 3 раза в день крема клубетазола пропионата в 1, 4, 7, 11 и 13-й дни была эффективна у 70% больных стероидорезистентным псориазом [28]. Нанесение препарата 3 раза в день один раз в неделю на остаточные явления псориаза позволило продлить ремиссию до 21 нед. [28]. Из 132 больных псориазом, использовавших 2 раза в неделю клубетазол как поддерживающую терапию, у 75% межрецидивный период составил 3,8 мес., тогда как у больных, находившихся без лечения после разрешения основных проявлений заболевания, средняя продолжительность ремиссии варьировала от 2,2 до 3,3 мес. [29].

Новые лекарственные формы клубетазола пропионата в терапии псориаза

Терапевтический эффект местного кортикостероида во многом зависит от выбора лекарственной формы, определяющей глубину проникновения препарата в кожу. Максимальную глубину проникновения имеет мазь, меньшую — крем. Все остальные известные формы (эмульсия, лосьон, шампунь и пр.) действуют достаточно поверхностно. С учетом того, что риск развития побочных эффектов прямо пропорционален глубине проникновения, нередко предпочтение отдается более безопасным формам. В США клубетазола пропионат, помимо мази и крема, имеет и другие лекарственные формы: увлажняющий крем, гель, раствор, лосьон, аэрозоль, мыло и шампунь. Все они содержат основное вещество в концентрации 0,05.

В последнее время большая часть публикаций посвящена использованию при лечении псориаза новых лекарственных форм клубетазола пропионата (табл. 2). При поражении кожи волосистой части головы доказана эффективность шампуня [27, 39—42]. При умеренно выраженном процессе его использовали один раз в день в течение 4 нед., применение 2 раза в неделю было достаточным у пациентов с минимальным поражением кожи волосистой части головы [40]. Значительный терапевтический эффект наблюдали у 83,9% пациентов. Межрецидивный период при такой методике лечения составил 141 день, тогда как тот же показатель в группе, получавшей плацебо, — 30,5 дня ($p < 0,0001$). Стойкая клиническая ремиссия отмече-

Таблица 2

Лекарственные формы клобетазола пропионата в терапии дерматозов

Лекарственная форма	Дерматозы
Мазь	Псориаз, экзема, саркоидоз, красная волчанка, парапсориаз, грибовидный микоз, склероатрофический лишай вульвы, алопеция, острая язва вульвы, красный плоский лишай
Крем	Псориаз, экзема, аллергический контактный дерматит, красная волчанка, липоидный некробиоз, кольцевидная гранулема, акродерматит пустулезный Аллопо, актинический ретикулоид, буллезный пемфигоид Лёвера
Увлажняющий крем	Атопический дерматит, псориаз
Гель	Псориаз, красный плоский лишай
Лосьон	Атопический дерматит, псориаз, липоидный некробиоз, кольцевидная гранулема, претибиальная микседема
Шампунь	Псориаз волосистой части головы, себорейный дерматит
Раствор	Афтозный стоматит, красный плоский лишай с поражением полости рта
Аэрозоль	Псориаз гладкой кожи
Мыло	Псориаз волосистой части головы и гладкой кожи, алопеция

на через 6 мес. У 40,3% пациентов основной группы и только у 11,6% — контрольной ($p < 0,001$) [40]. Безопасность лечения шампунем клобетазола пропионат была сопоставима с безопасностью плацебо [39, 40, 42]. По эффективности лечения псориаза кожи волосистой части головы шампунь не уступал гелю клобетазола пропионата [42]. В отличие от последнего шампунь не вызывал атрофию кожи и угнетения гипоталамо-гипофизарно-надпочечниковой системы. Кроме того, при использовании шампуня клобетазола пропионата пациенты отмечали значительное улучшение качества жизни, были удовлетворены косметическими свойствами продукта и собирались использовать его в будущем при повторении процесса [41].

В исследовании эффективности аэрозоля клобетазола пропионата участвовал 731 больной псориазом с поражением кожного покрова от 3 до 20% [43]. Средство наносили 2 раза в день в течение 4 нед. Полная клиническая ремиссия была достигнута у 80% пациентов, 94% больных были удовлетворены результатами лечения. Исследователи не отмечали местных и системных побочных эффектов, вызываемых ТКС [43]. Хороший терапевтический эффект у большинства больных был достигнут при использовании аэрозоля в комплексной терапии с биологическими агентами при лечении псориаза тяжелой и очень тяжелой степени течения [44]. Аэрозоль клобетазола пропионата значительно превосходил по эффективности комбинированную мазь, содержащую 0,005% кальципотриола и 0,064% бетаметазона дипропионата [45]. Через 4 нед. лечения полная клиническая ремиссия констатирована у 75 и 45% больных соответственно ($p = 0,03$).

В терапии псориаза кожи волосистой части головы и гладкой кожи клобетазола пропионат также использовали в виде мыла, которое оказалось доста-

точно эффективным и обладающим благоприятным профилем безопасности [46—48]. Применение его дважды в день в течение 2 нед. приводило к регрессу всех проявлений болезни и значительно превосходило по эффективности плацебо [47, 48].

Необходимо подчеркнуть, к «очень сильному» классу ТКС относят только крем и мазь клобетазола пропионата, остальные лекарственные формы менее активны. Однако они удобны в применении, хорошо переносятся, обладают хорошими косметическими свойствами и приемлемым профилем безопасности. Поэтому больные псориазом, особенно при поражении кожи волосистой части головы, выбирают новые лекарственные формы, предпочитая их классическим крему и мази.

Эффективность клобетазола пропионата в терапии стероидочувствительных дерматозов

Клобетазола пропионат широко применяется в терапии аллергических заболеваний кожи. Он был эффективен при лечении аллергического контактного дерматита [49]. Больные с тяжелым течением экземы предпочитали клобетазол дексаметазону, несмотря на предположительно более высокий риск развития побочных эффектов [50]. При упорной экземе кистей ежедневное использование клобетазола 2 раза в день позволило добиться разрешения процесса у 82% больных за 2 нед. лечения, через 3 нед. клиническая ремиссия наступила у 90% пациентов [51]. В ряде сравнительных исследований эффективность клобетазола в лечении экземы значительно превосходила терапевтический эффект «сильных» ТКС [26, 34].

При лечении атопического дерматита средней и тяжелой степени течения высокую эффективность показал клобетазола пропионат в виде увлажняющего крема [52]. Его наносили 2 раза в день

в течение 4 нед. Уже на 4-й день лечения отмечали значительное снижение интенсивности гиперемии, зуда, разрешались папулезные элементы, шелушение, уменьшалась сухость кожных покровов. На 8-й день лечения отмечался выраженный регресс очагов лихенификации. Улучшение в клинической картине при использовании клобетазола было более выраженным по сравнению с плацебо ($p \leq 0,006$) [52]. По окончании лечения клобетазолом пациенты оценили его результаты как «хорошие» и «превосходные» в 84% случаев, аналогичная оценка в группе плацебо регистрировалась только в 29% случаев ($p \leq 0,002$) [52]. В течение 2 нед. после прекращения терапии у больных, получавших клобетазол, продолжался регресс остаточных явлений. Высокую эффективность лосьона клобетазола, сопоставимую с эффективностью увлажняющего крема, отмечали при двухнедельном лечении атопического дерматита средней и тяжелой степени течения [53].

За несколько десятилетий использования клобетазола пропионата его применяли при различных воспалительных и аутоиммунных заболеваниях. Мазь и крем были эффективны в лечении дискоидной красной волчанки, параспориоза, грибковидного микоза, саркоидоза [13, 54–56]. Использование крема и лосьона клобетазола приводило к разрешению инфильтрации при липоидном некробиозе, кольцевидной гранулеме, претибиальной микседеме [57, 58]. У больных пустулезным акродерматитом Аллопо, актиническим ретикулоидом получен хороший ответ на терапию кремом клобетазола, тогда как предыдущее лечение другими ТКС было неэффективно [59, 60]. Восстановление роста волос при очаговой алопеции отмечали у 89% пациентов, использовавших мыло клобетазола пропионата 2 раза в день 5 дней в неделю в течение 12 нед. [61]. Отдаленные результаты, прослеженные в течение 12 нед., свидетельствовали о стойкости клинического эффекта и улучшении индекса роста волос после окончания лечения. Мазь клобетазола, наносившаяся под окклюзию, была эффективна при тотальной и универсальной алопеции [62]. Использование шампуня клобетазола 2 раза в неделю в сочетании с кетоконазолом приводило к регрессу явлений себорейного дерматита [63].

Различные лекарственные формы клобетазола пропионата давали хорошие результаты при лечении поражений слизистых оболочек. У 95% пациентов с атрофическим и эрозивно-язвенным красным плоским лишаем слизистой полости рта после 2 мес. лечения клобетазола пропионатом, растворенным в биоадгезивном геле, отмечалось клиническое и симптоматическое улучшение [64]. Аппликации клобетазола в виде дентальной пасты в сочетании с миконазолом в течение 3 нед. приводили к регрессу проявлений красного плоского лишая полости рта [65]. Полоскания полости рта водным раствором клобетазола с нистатином по 5 мин. 3 раза в день

ежедневно при высыпаниях красного плоского лишая на слизистой через 6 нед. лечения приводило к значительному улучшению у 85% пациентов [66]. Устранения остаточных явлений добивались полосканиями один раз в день. В течение 5 дней отмечали исчезновение боли и эпителизацию эрозий при лечении клобетазолом афтозного стоматита [67]. Значительное уменьшение проявлений острой язвы вульвы у девочки 13 лет наблюдали через 4 дня терапии аппликациями мази клобетазола в сочетании с гелем лидокаина 4 раза в день [68].

В мультицентровых, рандомизированных, контролируемых исследованиях была показана достаточная эффективность клобетазола пропионата в качестве монотерапии при буллезном пемфигоиде [69, 70]. Причем данное лечение не вызывало каких-либо значимых местных и общих побочных явлений. Это позволило обосновать новую стратегию лечения буллезного пемфигоида, согласно которой клобетазол является препаратом первой линии терапии при легком и среднем течении процесса [69]. Системную терапию необходимо назначать только в тяжелых случаях и при резистентности к местной терапии. Такой подход позволит избежать серьезных осложнений, вызываемых системной кортикостероидной терапией, особенно у пожилых пациентов. P. Joly и соавт. обследовали 312 больных буллезным пемфигоидом с умеренными проявлениями и с распространенным процессом [70]. Лечение проводили по двум схемам: стандартная — 40 г крема клобетазола в сутки в течение 12 мес., вторая — 10–30 г в сутки в течение 4 мес. Эффективность обеих схем лечения составила 100 и 98% соответственно [70]. Исследователи пришли к выводу, что методика с использованием средних дозировок наиболее эффективна у больных с умеренными проявлениями, она позволяет добиваться улучшения процесса при 70% снижении кумулятивной дозы кортикостероида, что значительно снижает риск смерти и серьезных для жизни осложнений [70]. Четырём пациентам с распространенным буллезным пемфигоидом, которые ранее получали системную терапию преднизолоном, в результате чего развились осложнения, после отмены системной терапии рекомендовали крем клобетазола пропионата 20 г в сутки [71]. Терапия в течение 5–12 мес. привела к регрессу процесса без каких-либо побочных эффектов. В ряде случаев с хорошим эффектом использовали сочетание клобетазола 30 г в сутки с метотрексатом 20 мг в неделю [72].

Клобетазола пропионат был эффективен при лечении склероатрофического лишая вульвы. Заболевание неизвестной этиологии, развивающееся, как правило, у женщин в постменопаузе, сопровождается зудом, жжением, дизурией, снижением чувствительности. При длительном течении в очагах склероатрофического лишая может развиваться плоскоклеточный рак. Все известные методы лечения

не дают желаемых результатов. При использовании мази клобетазола пропионата в течение 6 мес. У пожилых женщин по окончании лечения регресс клинических проявлений наблюдали у 55,5% пациентов, разрешение субъективных ощущений — у 85% [73]. Через 6 мес. после окончания лечения клинические проявления отсутствовали у 41% и субъективные ощущения — у 74% пациенток. Эффективность лечения в течение 3 мес. была недостаточной [73]. Терапия аппликациями мази клобетазола приводила к значительному улучшению состояния и разрешению субъективных ощущений, по данным разных авторов, у 85 и 93% больных, получавших лечение на протяжении 6 мес.; частота рецидивов в течение полугода после прекращения терапии не превышала 5% [74, 75]. С. Renaud-Vilmer и соавт. наблюдали 79 женщин, страдающих склероатрофическим лишеном вульвы, в сроки от 2 мес. до 19 лет [76]. Мазь клобетазола использовали 2 раза в день в течение 3 мес., затем 3 раза в неделю до полной ремиссии. Если лечение необходимо было продолжить более 12—18 мес., частоту аппликаций снижали до 2 раз в неделю. В целом полный регресс проявлений заболевания наблюдали у 45 (54%) пациенток. Для достижения ремиссии 32% пациенток понадобилось 3 года, 58% пациенток — 6 лет терапии. После прекращения лечения клобетазолом у 50% больных развивался рецидив заболевания через 16 мес., а у 84% — после 4 лет. Наблюдение за пациентками не выявило случаев побочных явлений и осложнений, а также случаев развития плоскоклеточного рака. Результаты исследований свидетельствовали, что длительное (минимум 6 мес.) использование мази клобетазола пропионата эффективно и безопасно, кроме того, оно снижает риск развития плоскоклеточного рака в очагах склероатрофического лишена вульвы. Высокую эффективность клобетазола отмечали при лечении склероатрофического лишена у детей, при этом наблюдение за пациентами в течение 5 лет показало хороший профиль безопасности терапии [77].

Местные и системные побочные эффекты

С повышением активности ТКС возрастает риск развития нежелательных побочных эффектов. К местным побочным эффектам относятся атрофия кожи, стрии, эритема и телеангиэктазии, гипертрихоз, угревая сыпь, периоральный дерматит, замедление заживления ран, инфекционные осложнения и пр. [78]. Развитие нежелательных явлений обусловлено торможением пролиферации фибробластов и синтеза коллагена, подавлением пролиферативной активности кератиноцитов и лимфоцитов [79, 80]. Кортикостероидная терапия также нарушает дифференцировку кератиноцитов, повышает активность ферментов рогового слоя, что способствует истончению последнего и приводит к нарушению барьерной функции эпидермиса [81,

82]. При длительном использовании ТКС на обширных участках кожи могут развиваться системные осложнения — угнетение гипоталамо-гипофизарно-надпочечниковой (ГГН) системы, синдром Иценко — Кушинга, стероидный диабет, катаракта, глаукома, артериальная гипертензия [83]. Развитие системных осложнений связано с попаданием кортикостероида в кровяное русло и зависит от системной абсорбции препарата, способности связываться с транспортными белками, биодоступности и скорости метаболизма [84].

Учитывая высокую активность клобетазола, вопросам изучения безопасности препарата было уделено большое внимание. Исследование с помощью ультразвукографии и оптической когерентной томографии кожи молодых здоровых женщин-добровольцев, наносивших клобетазол 2 раза в день в течение 28 дней, показало истончение кожных покровов [85]. Однако через 28 дней после отмены препарата толщина кожи вернулась к исходным показателям. При кратковременном воздействии на здоровую кожу добровольцев клобетазола один раз в сутки в течение 3 дней не отмечали клинических изменений и изменения трансэпидермальной потери жидкости [86]. Тем не менее при механическом повреждении эпидермиса уровень трансэпидермальной потери жидкости был выше по сравнению с группой контроля, использовавшей индифферентные мази [86]. Нанесение клобетазола пропионата на кожу мышей в течение 9 дней приводило к выраженным нарушениям функции эпидермального барьера [86]. Учитывая иммуносупрессивный эффект ТКС и их широкое использование в терапии псориаза, в том числе в сочетании с фототерапией, оценивали риск индуцированного УФ-облучением канцерогенеза при их применении [87]. В эксперименте на безволосых мышках, подвергавшихся УФ-облучению с одновременным нанесением клобетазола, были показаны фотопротективные свойства препарата, который защищал кожу мышей от облучения и снижал риск развития опухолей [87]. В исследовании контактной аллергии на кортикостероиды был установлен очень низкий риск развития сенсибилизации при использовании клобетазола пропионата [88].

Гистологическое исследование биоптатов очагов поражения стероидочувствительных дерматозов после терапии клобетазолом 2 раза в день в течение 2 нед. показало значительное уменьшение толщины эпидермиса, тем не менее клинических признаков атрофии не отмечалось [89]. Местные побочные эффекты при использовании клобетазола пропионата регистрировались достаточно редко. В нескольких клинических исследованиях при лечении клобетазолом 926 больных выявлены нежелательные явления у 24 (2,6%) из них [26, 29, 32, 34]. Жжение и зуд в местах нанесения препарата отмечали 14 больных, у 3 развилась пиодермия,

у 2 — атрофия кожи, у 2 — наблюдали трещины, стрии, телеангиэктазии, у 3 — контактный дерматит. Описаны единичные случаи ограниченного гипертрихоза, гипопигментации [90]. Полоскания водным раствором клобетазола полости рта при красном плоском лишае сопровождались развитием кандидоза слизистой [66, 91].

Системные побочные эффекты кортикостероидов, как правило, развиваются при длительном применении на обширных участках кожи, либо на участках кожного покрова с высокой степенью резорбции в дозировках, превышающих максимально допустимые, либо с использованием окклюзии. Следует отметить, что абсорбция лекарственных препаратов на пораженных участках кожи значительно превосходит всасывание с нормальной кожи. Опыт применения «очень сильных» ТКС свидетельствует о способности их угнетать ГГН-систему в ряде случаев даже в терапевтических дозировках [92, 93].

У здоровых добровольцев доза клобетазола пропионата 45 г в нед. не влияла на ГГН-систему [12]. В другом исследовании у 6 из 22 больных псориазом и экземой, наносивших крем или мазь клобетазола не более 49 г в нед. на 30% поверхности тела в течение недели, выявили снижение уровня сывороточного кортизола, степень которого зависела от дозировки препарата [13]. Чаще всего угнетение ГГН-системы отмечали в группе пациентов, использовавших препарат в дозе 7 г в сутки, по сравнению с группами с дозами 3,5 и 2 г в сутки. Угнетение ГГН-системы описывали и другие исследователи при использовании клобетазола в дозе менее 50 г в нед. [93]. Снижение содержания кортизола носило транзиторный характер, все исследователи отмечали через 2—3—4 дня после прекращения лечения возвращение его показателей к норме. Необходимо подчеркнуть, что клинически значимых изменений выявлено не было.

Частота системных осложнений возрастала при использовании высоких доз клобетазола. Угнетение ГГН-системы выявили у здоровых добровольцев при нанесении крема или мази в дозе 50 г в нед. [12]. В терапии псориаза использование крема и мази клобетазола свыше максимально допустимых 50 г в нед. в течение 2 нед. 2—3 раза в день привело к снижению уровня утреннего кортизола у 7 (6,2%) из 113 пациентов [26]. Нормализация содержания кортизола наступала через 7 дней после отмены препарата. Выраженное угнетение ГГН-системы отмечали у больных, страдающих тяжелым псориазом с поражением 10—50% кожного покрова, применявших крем или мазь в дозах 100—300 г в нед. в течение длительного времени (от 10 нед. до года) [94]. Случаи развития синдрома Иценко—Кушинга, как правило, связаны с применением клобетазола в течение длительного времени или в дозах, превышающих в несколько раз предельно допустимые.

Описаны случаи развития данного синдрома у больных псориазом при использовании препарата в дозе более 100 г в нед., а также у больного псориазом с нарушением функции печени, применявшего клобетазол в дозе 30 г в неделю в течение 5 лет [95, 96].

Следует отметить, что в большинстве исследований использование клобетазола пропионата не приводило к развитию нежелательных побочных явлений. При рациональном применении он обладал благоприятным профилем безопасности даже при длительном нанесении на слизистые оболочки и в педиатрической практике. Подавляющее большинство побочных эффектов зарегистрировано при использовании крема и мази. Описания нежелательных явлений при использовании других лекарственных форм клобетазола носят единичный характер.

Заключение

Клобетазола пропионат (Дермовеит™) — топический кортикостероид, характеризующийся высокой противовоспалительной, антипролиферативной и иммуносупрессивной активностью. Как в Американской, так и в Европейской классификациях он включен в группу «очень сильных» ТКС. По способности провоцировать вазоконстрикцию он значительно превосходит «сильные» и «очень сильные» ТКС. Применяется для лечения широкого спектра дерматозов. Однако большая часть исследований посвящена изучению его эффективности при псориазе. До настоящего времени в США он остается препаратом выбора наружного лечения псориаза умеренной и тяжелой степени. По эффективности при данной нозологии клобетазол значительно превосходит «сильные» ТКС. В ряде случаев терапия клобетазолом приводила к более стойким результатам лечения, увеличивая продолжительность ремиссии, по сравнению с «очень сильным» ТКС — бетаметазона дипропионатом. Стандартная схема лечения псориаза — аппликации 2 раза в сутки в течение 2 нед. (максимально допустимая доза 50 г в нед.). Затем рекомендуется переходить на интермиттирующие методики, позволяющие при снижении стероидной нагрузки улучшать результаты лечения и продлевать ремиссию. В последние годы все чаще в терапии псориаза используют новые лекарственные формы клобетазола (аэрозоль, шампунь, мыло и др.), характеризующиеся высокой эффективностью, хорошим профилем безопасности и приемлемыми косметическими свойствами.

Клобетазол высокоэффективен в терапии распространенной экземы, торпидной экземы кистей, тяжелого атопического дерматита. Значительных результатов добивались при использовании клобетазола в терапии дерматозов, резистентных к большинству топических стероидов, для лечения которых рекомендуют «очень сильные» ТКС (ладонно-подошвенный псориаз, дисгидроз, красный плоский

лишай, кольцевидная гранулема, липоидный некробиоз, ограниченный нейродермит, саркоидоз, келоиды). Регресс клинических проявлений отмечали при лечении липоидного некробиоза, кольцевидной гранулемы, саркоидоза кожи, эрозивно-язвенной формы красного плоского лишая. Разработана новая стратегия терапии буллезного пемфигоида, согласно которой при легком и среднетяжелом течении рекомендуется использовать клобетазол в качестве монотерапии, что позволяет избежать развития побочных эффектов системной кортикостероидной терапии. Высокоэффективным средством, обладающим приемлемым профилем безопасности, показал себя клобетазол при длительной терапии (не менее 6 мес.) склероатрофического лишая вульвы. Помимо улучшения состояния больных и разрешения клинических проявлений клобетазол предотвращал развитие плоскоклеточного рака.

При рациональном использовании клобетазол практически не дает побочных эффектов. Терапия в течение короткого времени (менее 3 нед.) была безопасной, отмечали минимальные осложнения, преимущественно в виде жжения и зуда. При длительном использовании возможно развитие атрофии, риск которой сопоставим с риском атрофии при использовании других сильных ТКС. В терапевтических дозах клобетазол мог вызывать угнетение ГН-системы, но при коротких курсах изменения носили транзиторный характер и самостоятельно регрессировали через несколько дней после отмены препарата. Развитие серьезных системных осложнений наблюдали при использовании препарата в течение очень длительного срока (несколько лет) и в очень высоких дозах (более 100 г в нед.). Побочные действия описаны в основном при лечении кремом и мазью, другие лекарственные формы давали в единичных случаях.

В заключение следует отметить, что терапевтический эффект клобетазола пропионата при рациональном использовании значительно превышает вероятные побочные эффекты. Ниже мы приводим основные правила, соблюдение которых позволит эффективно и безопасно применять крем и мазь клобетазола пропионата (Дермовеит™) в лечении стероидочувствительных дерматозов:

- использовать ежедневно 2 раза в день не более 2 нед.;
- максимальная доза препарата 50 г в нед.;
- после 2 нед. применения или раньше при разрешении высыпаний переходить на интермиттирующие методики или рассмотреть замену на более слабые ТКС;
- при длительном использовании интермиттирующих методик периодически оценивать состояние ГН-системы;
- не использовать под окклюзию;
- с осторожностью применять у больных с нарушением функции печени.

Литература

1. Sulzberger M.B., Witten V.H. The effect of topically applied compound F in selected dermatoses. *J Invest Dermatol* 1952; 19: 101–102.
2. Yohn J.J., Weston W.L. Topical glucocorticosteroids. *Curr Probl Dermatol* 1990; 2: 31–63.
3. McKenzie A.W., Stoughton R.B. Method for comparing percutaneous absorption of steroids. *Arch Dermatol* 1962; 86: 606–10.
4. Yang S., Zhang L. Glucocorticoids and vascular reactivity. *Curr Vas Pharmacol* 2004; 2(1): 1–12.
5. Cornell R.C., Stoughton R.B. Correlation of the skin blanching assay and clinical activity in psoriasis. *Arch Dermatol* 1985; 121: 63–67.
6. Белоусова Т.А., Кочергин Н.Г., Кривда А.Ю. Кортикостероидные препараты для наружного применения. *Рос журн кож вен бол* 1998; 3: 78–79.
7. Robertson D.B., Maibach H.I. Topical corticosteroids. *Int J Dermatol* 1982; 21: 59–67.
8. Hengge U.R., Ruzicka T., Schwartz R.A., Cork M.J. Adverse effects of topical glucocorticosteroids. *J Am Acad Dermatol* 2006; 54: 1–15.
9. Gordon M.L. The role of clobetasol propionate emollient 0.05% in the treatment of patients with dry, scaly, corticosteroid-responsive dermatoses. *Clin Ther* 1998; 20(1): 26–39.
10. Pearce D.J., Stealey K.H., Balkrishnan R., Fleischer A.B.Jr., Feldman S.R. Psoriasis. treatment in the United States at the end of the 20th century. *Int J Dermatol* 2006; 45: 370–374.
11. Barnes P.J. Anti-inflammatory actions of glucocorticoids: Molecular mechanisms. *Clin Sci* 1998; 94: 557–572.
12. Carruthers J.A., August P.J., Staughton R.C. Observations on the systemic effect of topical clobetasol propionate (Dermovate). *Br Med J* 1975; 25: 203–204.
13. Olsen E.A., Cornell R.C. Topical clobetasol-17-propionate: review of its clinical efficacy and safety. *J Am Acad Dermatol* 1986; 15: 246–255.
14. Hehir M., duVivier A., Eilon L. Investigation of the pharmacokinetics of clobetasol propionate and clobetasone butyrate after a single application of ointment. *Clin Exp Dermatol* 1983; 8: 143–151.
15. Jacobson C., Cornell R.C., Savin R.C. A comparison of clobetasol propionate 0.05 percent ointment and an optimized betamethasone dipropionate 0.05 percent ointment in the treatment of psoriasis. *Cutis* 1986; 37: 213–220.
16. Sommer A., Lucassen G.W., Houben A.J., Neumann M.H. Vasoconstrictive effect of topical applied corticosteroids measured by laser Doppler imaging and reflectance spectroscopy. *Microvasc Res* 2003; 65: 152–159.
17. Emtestam L., Kuzmina N., Talme T. Evaluation of the effects of topical clobetasol propionate by visual score, electrical impedance and laser Doppler flowmetry. *Skin Res Technol* 2007; 13: 73–78.
18. Falkenstein E., Tillmann H.C., Christ M., Feuring M., Wehling M. Multiple actions of steroid hormones—a focus on rapid, nongenomic effects. *Pharmacol. Rev* 2000; 52: 513–556.
19. Serres M., Viac J., Schmitt D. Glucocorticoid receptor localization in human epidermal cells. *Arch Dermatol Res* 1996; 288: 140–146.
20. Hoetzenecker W., Meingassner J.G., Ecker R., Stingl G., Stuetz A., Elbe-Burger A. Corticosteroids but not pimecrolimus affect viability, maturation and immune function of murine epidermal Langerhans cells. *J Invest Dermatol* 2004; 122: 673–684.
21. Barnes P.J. Anti-inflammatory actions of glucocorticoids: Molecular mechanisms. *Clin Sci* 1998; 94: 557–572.
22. Croxtall J.D., Choudhury Q., Flower R.J. Glucocorticoids act within minutes to inhibit recruitment of signalling factors to activated EGF receptors through a receptor-dependent, transcription-independent mechanism. *Br J Pharmacol* 2000; 130: 289–298.
23. Naumann L., Feist E., Straub R.H., Burmester G.R., Buttgerit F. Potencies of topical glucocorticoids to mediate genomic and nongenomic effects on human peripheral blood mononuclear cells. *Biochem. Pharmacol.* 2006; 71: 530–539.
24. Schmid D., Burmester G.R., Tripmacher R., Kuhnke A., Buttgerit F. Bioenergetics of human peripheral blood mononuclear cell metabolism in quiescent, activated, and glucocorticoid-treated states. *Biosci Rep* 2000; 20: 289–302.
25. Portner M., Mollmann H., Rohdewald P. Glucocorticoid receptors in human synovial tissue and relative receptor affinities of glucocorticoid-21-esters. *Pharm Res* 1988; 5: 623–627.

26. Jegasothy B., Jacobson C., Levine N. Clobetasol propionate versus fluocinonide creams in psoriasis and eczema. *Int J Dermatol* 1985; 24: 461—465.
27. Griffiths C.E., Finlay A.Y., Fleming C.J., Barker J.N., Mizzi F., Arsonnaud S. A randomized, investigator-masked clinical evaluation of the efficacy and safety of clobetasol propionate 0.05% shampoo and tar blend 1% shampoo in the treatment of moderate to severe scalp psoriasis. *J Dermatol Treat* 2006; 17: 90—95.
28. Hradil E., Lindstrom C., Moller H. Intermittent treatment of psoriasis with clobetasol propionate. *Acta Derm Venereol* 1978; 58: 375—377.
29. Svartholm H., Larsson L., Frederiksen B. Intermittent topical treatment of psoriasis with clobetasol propionate («Dermovate»). *Curr Med Res Opin* 1982; 8: 154—157.
30. Lowe N., Feldman S.R., Sherer D. Clobetasol propionate lotion, an efficient and safe alternative to clobetasol propionate emollient cream in subjects with moderate to severe plaque-type psoriasis. *J Dermatol Treat* 2005; 16: 158—164.
31. Pearce D.J., Spencer L., Hu J., Balkrishnan R., Fleischer A.B. Jr, Feldman S.R. Class I topical corticosteroid use by psoriasis patients in an academic practice. *J Dermatol Treat* 2004; 15: 235—238.
32. Bleeker J Double-blind comparison between two new topical corticosteroids, halcinonide 0.1% and clobetasol propionate cream 0.05%. *Curr Med Res Opin* 1975; 3: 225—228.
33. Corbett M.F. The response of psoriasis to betamethasone valerate and clobetasol propionate: A 6—month controlled study. *Br J Dermatol* 1976; 94(suppl 12): 89—93.
34. Gip L., Hamfelt A. Studies on the efficacy and adrenal effects of Diprolene ointment 0.05 percent and Dermovate ointment 0.05 percent in patients with psoriasis or other resistant dermatoses. *Cutis* 1984; 33: 215—223.
35. Jacobson C., Cornell R.C., Savin R.C. A comparison of clobetasol propionate .05% ointment and an optimized bethamethasone dipropionate .05% ointment in the treatment of psoriasis. *Cutis* 1986; 37: 213—220.
36. Larko O., Swanbeck G., Svartholm H. The effect on psoriasis of clobetasol propionate used alone or in combination with UVB. *Acta Derm Venereol (Stockh)* 1984; 64:151—154.
37. Gould P.W., Wilson L. Psoriasis treated with clobetasol propionate and photochemotherapy. *Br J Dermatol* 1978; 98: 133—136.
38. Van der Harst L.C.A., de Jonge H., Pot F. Comparison of two application schedules for clobetasol 17 propionate. *Acta Derm Venereol* 1982; 62: 270—273.
39. Jarratt M., Breneman D., Gottlieb A.B., Poulin Y., Liu Y., Foley V. Clobetasol propionate. shampoo 0.05%: A new option to treat patients with moderate to severe scalp psoriasis. *J Drugs Dermatol* 2004; 3: 367—373.
40. Poulin Y., Papp K., Bissonnette R., Barber K., Kerrouche N., Villemagne H. Clobetasol propionate shampoo 0.05% is efficacious and safe for long-term control of moderate scalp psoriasis. *J Dermatol Treat* 2010; 21: 185—192.
41. Tan J., Thomas R., Wang B., Gratton D., Vender R., Kerrouche N., Villemagne H. Short-contact clobetasol propionate shampoo 0.05% improves quality of life in patients with scalp psoriasis. *Cutis* 2009 , 83: 157—164.
42. Andres P., Poncet M., Farzaneh S., Soto P. Short-term safety assessment of clobetasol propionate 0.05% shampoo: Hypothalamic—pituitary—adrenal axis suppression, atrophogenicity, and ocular safety in subjects with scalp psoriasis. *J Drugs Dermatol* 2006; 5: 328—332.
43. Feldman S.R. Effectiveness of clobetasol propionate spray 0.05% added to other stable treatments: add-on therapy in the COBRA trial. *Cutis* 2007; 80(5 Suppl): 20—28.
44. Feldman S.R., Koo J.Y., Johnson L.A., Preston N.J. Clobetasol propionate spray 0.05% add-on therapy to a stable regimen of biologic treatment in patients with moderate to very severe plaque psoriasis. *Cutis* 2009; 84(4 Suppl): 25—32.
45. Menter A., Abramovits W., Colón L.E., Johnson L.A., Gottschalk R.W. Comparing clobetasol propionate 0.05% spray to calcipotriene 0.005% betamethasone dipropionate 0.064% ointment for the treatment of moderate to severe plaque psoriasis. *J Drugs Dermatol* 2009; 8: 52—57.
46. Bergstrom K.G., Arambula K., Kimball A.B. Medication formulation affects quality of life: A randomized single-blind study of clobetasol propionate foam 0.05% compared with a combined program of clobetasol cream 0.05% and solution 0.05% for the treatment of psoriasis. *Cutis* 2003; 72: 407—411.
47. Gottlieb A.B., Ford R.O., Spellman M.C. The efficacy and tolerability of clobetasol propionate foam 0.05% in the treatment of mild to moderate plaque-type psoriasis of nonscalp regions. *J Cutan Med Surg* 2003; 7: 185—192.
48. Reid D.C., Kimball A.B. Clobetasol propionate foam in the treatment of psoriasis. *Expert Opin Pharmacother* 2005; 6: 1735—1740.
49. Gandhi M., Kuzel T., Lacouture M. Eosinophilic rash secondary to temsirolimus. *Clin. Genitourin. Cancer* 2009; 7: 34—36.
50. Rogers P.J., Wood S.M., Garrett E.L., Krykant S.P., Haddington N.J., Hayhurst J., Player G.R. Use of nonprescription topical steroids: patients' experiences. *Br J Dermatol* 2005; 152: 1193—1198.
51. Moiler H., Svartholm H., Dahl G. Intermittent maintenance therapy in chronic hand eczema with clobetasol propionate and flupredniden acetate. *Curr Med Res Opin* 1983; 8: 640—644.
52. Maloney J.M., Morman M.R., Stewart D.M., Tharp M.D., Brown J.J., Rajagopalan R. Clobetasol propionate emollient 0.05% in the treatment of atopic dermatitis. *Int J Dermatol* 1998; 37: 142—144.
53. Breneman D., Fleischer A.B. Jr, Kaplan D., Lebwohl M., Miller B., Pariser D., Rist T., Swinyer L., Liu Y., Foley V. Clobetasol propionate 0.05% lotion in the treatment of moderate to severe atopic dermatitis: a randomized evaluation versus clobetasol propionate emollient cream. *J Drugs Dermatol* 2005; 4: 330—336.
54. Kieu V., O'Brien T., Yap L.M., Baker C., Foley P., Mason G., Prince H.M., McCormack C. Refractory subacute cutaneous lupus erythematosus successfully treated with rituximab. *Australas. J Dermatol* 2009; 50: 202—206.
55. Madan V., August P.J., Chalmers R.J. Efficacy of topical tacrolimus 0.3% in clobetasol propionate 0.05% ointment in therapy-resistant cutaneous lupus erythematosus: a cohort study. *Drugs* 2008; 68: 1361—1383.
56. Doherty C.B., Rosen T. Evidence-based therapy for cutaneous sarcoidosis. *Drugs* 2008; 68: 1361—1383.
57. Kruyswijk M.R.J. Granuloma annulare and necrobiosis lipoidica. *Ned Tijdschr Geneesk* 1979; 123: 2163—2168.
58. Goette D.K. Resolution of necrobiosis lipoidica with exclusive clobetasol propionate treatment. *J Am Acad Dermatol* 1990; 22: 855—856.
59. White M.I., Main R.A. The treatment of HaUoepau's acrodermatitis. *Arch Dermatol* 1979; 115: 235—236.
60. Ellis J.P. Actinic reticuloid—squamous cell carcinoma of lung. *Br J Dermatol* 1980; 103(suppl 18): 73—74.
61. Tosti A., Iorizzo M., Botta G.L., Milani M. Efficacy and safety of a new clobetasol propionate 0.05% foam in alopecia areata: a randomized, double-blind placebo-controlled trial. *J Eur Acad Dermatol Venereol* 2006; 20: 1243—1247.
62. Tosti A., Piraccini B.M., Pazzaglia M., Vincenzi C. Clobetasol propionate 0.05% under occlusion in the treatment of alopecia totalis/universalis. *J Am Acad Dermatol* 2003; 49: 96—98.
63. Reygagne P., Poncet M., Sidou F., Soto P. Clobetasol propionate shampoo 0.05% in the treatment of seborrheic dermatitis of the scalp: results of a pilot study. *Cutis* 2007; 79: 397—403.
64. Conrotto D., Carbone M., Carozzo M., Arduino P., Brocioletti R., Pentenero M., Gandolfo S. Ciclosporin vs. clobetasol in the topical management of atrophic and erosive oral lichen planus: a double-blind, randomized controlled trial. *Br J Dermatol* 2006; 154: 139—145.
65. Lodi G., Tarozzi M., Sardella A., Demarosi F., Canegallo L., Di Benedetto D., Carrasi A. Miconazole as adjuvant therapy for oral lichen planus: a double-blind randomized controlled trial. *Br J Dermatol* 2007; 156: 1336—1341.
66. Gonzalez-Moles M.A., Morales P., Rodriguez-Archilla A., Isabel I.R., Gonzalez-Moles S. Treatment of severe chronic oral erosive lesions with clobetasol propionate in aqueous solution. *Oral Surg Oral Med Oral Pathol Oral Radiol Endod* 2002; 93: 264—270.
67. Rodriguez M., Rubio J.A., Sanchez R. Effectiveness of two oral pastes for the treatment of recurrent aphthous stomatitis. *Oral Dis* 2007; 13: 490—494.
68. Wetter D.A., Bruce A.J., MacLaughlin K.L., Rogers R.S. Ulcus vulvae acutum in a 13—year-old girl after influenza A infection. *Skinmed* 2008; 7: 95—98.
69. Joly P., Fontaine J., Roujeau J.C. The role of topical corticosteroids in bullous pemphigoid in the elderly. *Drugs Aging* 2005; 22: 571—576.
70. Joly P., Roujeau J.C., Benichou J., Delaporte E., D'Incan M. et al. A comparison of two regimens of topical corticosteroids in the treatment of patients with bullous pemphigoid: a multicenter randomized study. *J Invest Dermatol* 2009; 129: 1681—1687.

71. Garcia-Doval I, Conde A, Mayo E, Cruces MJ. Replacing systemic with topical corticotherapy in patients with generalized bullous pemphigoid and serious steroid-induced iatrogenesis *Actas Dermosifiliogr* 2006 Apr; 97(3): 186–8.
72. Reguiat Z., Tchen T., Perceau G., Bernard P. Efficacy of rituximab in a case of refractory bullous pemphigoid. *Ann. Dermatol Venerol.* 2009; 136: 431–434.
73. Diakomanolis E.S., Haidopoulos D., Syndos M., Rodolakis A., Stefanidis K., Chatzipapas J., Michalas S. Vulvar lichen sclerosus in postmenopausal women: A comparative study fortreating advanced disease with clobetasol propionate 0.05%. *Eur J Gynaecol Oncol* 2002; 23: 519–522.
74. Simpkin S., Oakley A. Clinical review of 202 patients with vulval lichen sclerosus: A possible association with psoriasis. *Australas. J Dermatol* 2007; 48: 28–31.
75. Ayhan A., Guven E.S., Guven S., Sakinci M., Dogan N.U., Kucukali T. Testosterone versus clobetasol for maintenance of vulvar lichen sclerosus associated with variable degrees of squamous cell hyperplasia. *Acta Obstet Gynecol Scand* 2007; 86: 715–719.
76. Renaud-Vilmer C., Cavelier-Balloy B., Porcher R., Dubertret L. Vulvar lichen sclerosus: Effect of long-term topical application of a potent steroid on the course of the disease. *Arch Dermatol* 2004; 140: 709–712.
77. Patrizi A., Gurioli C., Medri M., Neri I. Childhood lichen sclerosus: a long-term follow-up. *Pediatr Dermatol* 2010; 27: 101–103.
78. Ahn S.K., Bak H.N., Park B.D. et al. Effects of a multilamellar emulsion on glucocorticoid-induced epidermal atrophy and barrier impairment. *J Dermatol* 2006; 33: 80–90.
79. du Vivier A., Phillips H., Hehir M. Applications of glucocorticosteroids. The effects of twicedaily vs once-every-other-day applications on mouse epidermal cell DNA synthesis. *Arch Dermatol* 1982; 118: 305–308.
80. Woodbury R., Kligman A.M. The hairless mouse model for assaying the atrophogenicity of topical corticosteroids. *Acta Derm Venerol* 1992; 72: 403–406.
81. Sheu H.M., Lee J.Y., Kuo K.W., Tsai J.C. Permeability barrier abnormality of hairless mouse epidermis after topical corticosteroid: Characterization of stratum corneum lipids by ruthenium tetroxide staining and high-performance thin-layer chromatography. *J Dermatol* 1998; 25: 281–289.
82. Sheu H.M., Lee J.Y., Chai C.Y., Kuo K.W. Depletion of stratum corneum intercellular lipid lamellae and barrier function abnormalities after long-term topical corticosteroids. *Br J Dermatol* 1997; 136: 884–890.
83. Munro D.D. The effect of percutaneously absorbed steroids on hypothalamic-pituitary-adrenal function after intensive use in inpatients. *Br J Dermatol* 1976; 12: 67–76.
84. Aalto-Korte K., Turpeinen M. Pharmacokinetics of topical hydrocortisone at plasma level after applications once or twice daily in patients with widespread dermatitis. *Br J Dermatol* 1995; 133: 259–263.
85. Josse G., Rouvrais C., Mas A., Haftek M., Delalleau A., Ferraq Y., Ossant F., George J., Lagarde J.M., Schmitt A.M. A multitechnique evaluation of topical corticosteroid treatment. *Skin Res Technol* 2009; 15: 35–39.
86. Kao J.S., Fluhr J.W., Man M.Q. et al. Shortterm glucocorticoid treatment compromises both permeability barrier homeostasis and stratum corneum integrity: Inhibition of epidermal lipid synthesis accounts for functional abnormalities. *J Invest Dermatol* 2003; 120: 456–464.
87. Lerche C.M., Philipsen P.A., Poulsen T., Wulf H.C. Topical hydrocortisone, clobetasol propionate, and calcipotriol do not increase photocarcinogenesis induced by simulated solar irradiation in hairless mice. *Exp Dermatol* 2010; 25: 235–239.
88. Uter W., de Pádua C.M., Pfahlberg A., Nink K., Schnuch A., Lessmann H. Contact allergy to topical corticosteroids--results from the IVDK and epidemiological risk assessment. *J Dtsch Dermatol Ges* 2009; 7: 34–42.
89. Uliasz A., Zeichner J., Soung J., Wong V., Lebwohl M. A single-center, double-blind, randomized trial of the atrophogenic effects of fluocinonide cream 0.1% versus clobetasol propionate cream 0.05% in participants with corticosteroid-responsive dermatoses. *Cutis* 2008; 81: 517–519.
90. Praver S.E., Katz H.I. Guidelines for using superpotent topical steroids. *Am Fam Physician* 1990; 41: 1531–1538.
91. Lo Muzio L., della Valle A., Mignogna M.D., Pannone G., Bucci P., Bucci E., Sciubba J. The treatment of oral aphthous ulceration or erosive lichen planus with topical clobetasol propionate in three preparations: A clinical and pilot study on 54 patients. *J Oral Pathol Med* 2001; 30: 611–617.
92. Comell R.C., Stoughton R.B. Six month controlled study of effect of desoximetasone and betamethasone 17-valcrate on the pituitary-adrenal axis. *Br J Dermatol* 1981; 105: 91–95.
93. Pels R., Sterry W., Lademann J. Clobetasol propionate — where, when, why? *Drugs Today* 2008; 44: 547–557.
94. Staughton R.C., August P.J. Cushing's syndrome and pituitary-adrenal suppression due to clobetasol propionate. *Br Med J* 1975; 24: 419–421.
95. Lawlor F., Ramabala K. Iatrogenic Cushing's syndrome-- a cautionary tale. *Clin Exp Dermatol* 1984; 9:286–289.
96. Gen R., Akbay E., Sezer K. Cushing syndrome caused by topical corticosteroid: a case report. *Am J Med Sci* 2007; 333: 173–174.

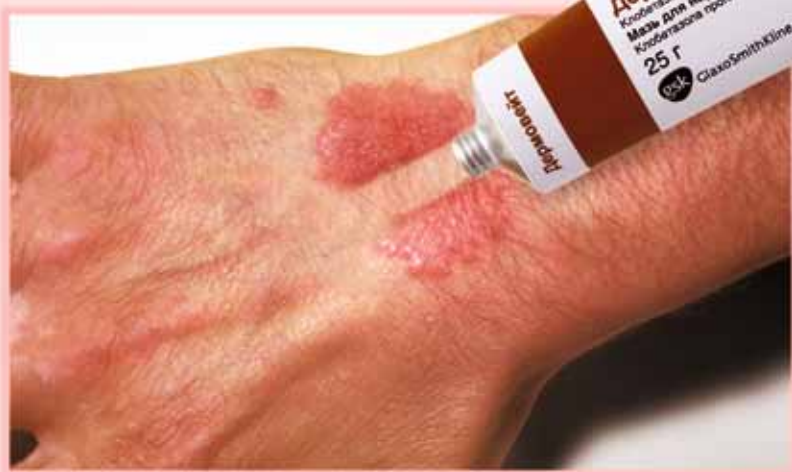*Статья публикуется при поддержке компании
ЗАО «ГлаксоСмитКляйн Трейдинг»*

ДЕРМОВЕЙТ™

клубетазола пропионат крем и мазь 0,05%

ПРЕВОСХОДСТВО В СИЛЕ

При лечении хронических воспалительных дерматозов



- ✓ Очень сильный топический глюкокортикостероид¹
- ✓ Купирование обострения экземы через 3 дня лечения у 71% пациентов²
- ✓ Оригинальный препарат
- ✓ Разрешен с 1 года

Краткая инструкция по медицинскому применению препарата Дермовейт™

Перед применением препарата, пожалуйста, ознакомьтесь с полной версией инструкции по медицинскому применению.

Международное название: клубетазола пропионат.

Состав Крем для наружного применения 0,5 мг/г, мазь для наружного применения 0,5 мг/г
Фармакологические свойства Глюкокортикостероид для наружного применения. Предупреждает краевое скопление нейтрофилов, уменьшает воспалительную экссудацию и продукцию лимфокинов, тормозит миграцию макрофагов, снижает интенсивность процессов инфильтрации и грануляции, оказывает местный противовоспалительный, противозудный, противоаллергический и антиэкссудативный эффекты.

Показания к применению Псориаз, экзема (различные формы), красный плоский лишай, дискоидная красная волчанка, заболевания кожи, устойчивые к терапии менее активными глюкокортикостероидами для местного применения.

Способ применения и дозы Крем и мазь наносятся тонким слоем на пораженную кожу один-два раза в день до получения эффекта. Лечение нельзя проводить более 4 недель без оценки необходимости его продолжения. Для лечения обострений кожных заболеваний можно проводить повторные короткие курсы Дермовейтом. Если необходимо продолжение терапии глюкокортикостероидами, следует использовать менее активные препараты.

Побочное действие Длительное назначение глюкокортикостероидов для местного применения в больших дозах или нанесение их на обширные участки кожи может сопровождаться системной абсорбцией с последующим развитием симптомов гиперкортицизма. Риск развития данного осложнения повышен у детей, особенно при применении окклюзионной повязки, при этом пленка может выполнять роль такой повязки. При условии назначения мази Дермовейт взрослым пациентам в дозировке не более 50 г в неделю подавление функции гипофиза и надпочечников имеет транзиторный характер с быстрым их восстановлением сразу после окончания курса лечения. Длительное лечение высокоактивными глюкокортикостероидами для местного применения в больших дозах может вызвать атрофические изменения кожи, в частности, ее истончение,

появление атрофических полос (стрий), дилатацию поверхностных кровеносных сосудов, особенно при наложении окклюзионных повязок и при нанесении препарата на участки кожи со складками, пигментация кожи и гипертрихоз.

Противопоказания Розовые угри, вульгарные угри, рак кожи, узловая чесотка Гайда, периоральный дерматит, перианальный и генитальный зуд, бактериальные, вирусные и грибковые заболевания кожи. Распространенный бляшечный и пустулезный псориаз. Гиперчувствительность к активному и вспомогательным веществам препарата. Возраст до 1 года.

Применение при беременности и в период лактации Глюкокортикостероиды для местного применения не следует применять при беременности длительное время в больших дозах. Безопасность применения клубетазола пропионата в период лактации не установлена.

Особые указания Следует избегать назначения глюкокортикостероидов для местного применения в течение продолжительного времени, особенно при лечении детей младшего возраста. Применение Дермовейта у детей требует наблюдения врача не реже 1 раза в неделю. На лице чаще, чем на других участках тела, могут появиться атрофические изменения кожи в результате длительного применения местных глюкокортикостероидов. При нанесении крема и мази на веки необходимо следить за тем, чтобы препарат не попал в глаза, потому что это может вызвать глаукому. Лечение псориаза глюкокортикостероидами для местного применения может сопровождаться развитием рецидивов заболевания, толерантности к препарату, генерализованной пустулезной формы заболевания, местных или системных токсических реакций из-за нарушения барьерной функции кожи, поэтому особенно важно внимательное наблюдение за пациентом. Крем не рекомендуется разводить.

Взаимодействие с другими препаратами: нет данных.

Форма выпуска: крем, мазь: в тубах по 25 г.

Условия отпуска из аптек: по рецепту врача.

Регистрационное удостоверение П №015790/01 (крем), П №015790/02 (мазь)

1. Европейская классификация потенциальной активности местных глюкокортикостероидов по Miller, Munro.

2. B. Jegasothy, et al. Clobetasol Propionate Versus Fluocinonide Creams in Psoriasis and Eczema, International Journal of Dermatology, 1985, Volume 24 (7): 461-465.

Более подробную информацию можно получить в ЗАО „ГлаксoСмитКляйн Трейдинг“ по адресу: Россия, 121614, Москва, Бизнес-Парк „Крылатские холмы“, ул. Крылатская, дом 17, корпус 3, этаж 5, тел.: +7 (495) 777 89 00, факс: +7 (495) 777 89 01